Erfolgreiche Teilnahme an der Kenntnisprüfung in Ulm am 19.12.2025

Kommission:

- Unfallchirurgie, Vorsitz (Prof. Dr. med. Markus Huber-Lang)
- Radiologie (Dr. Benedikt Haggenmüller)
- Innere Medizin (Prof. Dr. rer. med. Alexander Kleger)

Teil I: Artikel lesen und Arztbrief schreiben

Wir waren um 8:45 Uhr in TTU vom Universitätsklinikum Ulm
Kurz vor 9:00 Uhr wurden wir von dem Unfallchirurgen abgeholt. Wir sind dann in einen Raum in der 5. Etage gegangen.
Dort haben wir alle einen Artikel bekommen. Meiner war über Polyarthritis:
Link: https://doi.org/10.1007/s00108-024-01773-5

Wir mussten innerhalb von 2 Stunden den Artikel lesen und einen Arztbrief darüberschreiben.
Wir dürften alles benutzen (Handys, iPad, Bücher).

Teil II: Praktischer Teil

Dann begann der zweite Teil um 11:30 Uhr.
Wir sind alle zusammen mit der Kommission in einen Raum gegangen. Es gab eine Puppe für Herz- und Lungenuntersuchung. Die Puppe war mit einem iPad verbunden.
(Für diesen Teil bitte alle Audios bei körperlicher Untersuchung vom Amboss anhören).
Es gab auch einen echten Patienten.
Ich war die zweite in der Reihe. Ich habe den Fall vorgestellt. Die Prüfer haben keine Fragen dazu gestellt.

Innere Medizin
Herz-Auskultation (bitte nicht vergessen, gleichzeitig den Puls vom Patienten abzutasten).
Herz-Auskultation bei dem echten Patienten war unauffällig. Die Puppe hatte ein Systolikum im 2. ICR rechts parasternal mit Fortleitung in die Karotiden. Der Prüfer fragte, was kann das sein? Ich habe gesagt, Aortenklappenstenose.

Chirurgie
Abdominale Untersuchung (Inspektion, Palpation, Perkussion, Auskultation).
Ich habe mit Auskultation des Abdomens angefangen.
Man muss nichts erklären. Einfach mit der Untersuchung anfangen.
Dann Milz-Palpation war die Aufgabe.
Was bedeutet Schmerz bei Perkussion? → Peritonitis
DD von Schmerzen im linken Unterbauch? Und bei Frauen?

Der Radiologe hat keine Fragen in diesem Teil gestellt.

Fragen der anderen Prüflinge
Lungenuntersuchung, insbesondere Atemverschieblichkeit.
Ein Prüfling musste selbst eFAST durchführen.

Wo legt man ein ZVK? → In die Vena jugularis interna.
Zeigen Sie uns die Vena jugularis interna im Ultraschall. Mithilfe des Radiologen konnte der Prüfling die Vene am Patienten finden.

Untersuchung des Pulsstatus
Feuchte Rasselgeräusche → Pneumonie
Vorsicht: Die Puppe kann einen Normalbefund haben. Sagt einfach: Die Auskultation ist unauffällig.
Polytrauma-Patient mit RR von 80/50 → Beckenstabilität und Thoraxstabilität überprüfen

Teil III: Mündlicher Teil (Der Beginn bei mir war um 13:30 Uhr – Ich war der zweite Prüfling)

Unfallchirurgie
Pferdesturz → Sprunggelenks-Schwellung links. Wie gehen Sie vor?
pDMS dann Röntgen.

Was schreiben Sie in der Röntgenanmeldung?
Schmerzen und Druckschmerzen am Außen- und Innenknöchel. Röntgen vom oberen Sprunggelenk in 2 Ebenen zum Frakturausschluss.

Was sehen Sie im Röntgen?
Trimalleolarfraktur.

Therapie?
Platten- und Schraubenosteosynthese.

Zeichnen Sie es auf der Grafik, wo die Schrauben und Platten platziert werden sollen.

Wie viel darf man das Bein belasten, postoperativ? Er wollte genaue Zahlen in Kg wissen. Wusste ich nicht.

Wann kann man die Stellschraube entfernen? Warum?
Nach 6 Wochen. Denn sie kann kaputt gehen.

Shock → Definition und Formen
Bei der Definition war es wichtig Sauerstoffunterversorgung zu nennen. Die Formen wurden nur oberflächlich gefragt.

Gibt es einen Hb-Abfall in der Akutphase eines hämorrhagischen Schocks?
Nein. Zunächst nicht. Erst nach Volumengabe tritt ein Hb-Abfall auf.

Radiologie
Röntgen Hüfte → Ich musste die Zeichen einer Coxarthrose nennen.
Welche Stadien der Arthrose kennen Sie? → Er wollte die Kellgren-Lawrence (K-L) Klassifikation wissen.
Was ist der rundliche Fremdkörper im Bild (roter Pfeil)? → Eine Referenzkugel
Warum ist sie eine Kugel und nicht viereckig → weil eine Kugel die einfachste geometrische Form ist, die in allen Richtungen gleichmäßig und symmetrisch ist.
Was sehen Sie noch im Bild? Sklerose der A. femoralis.

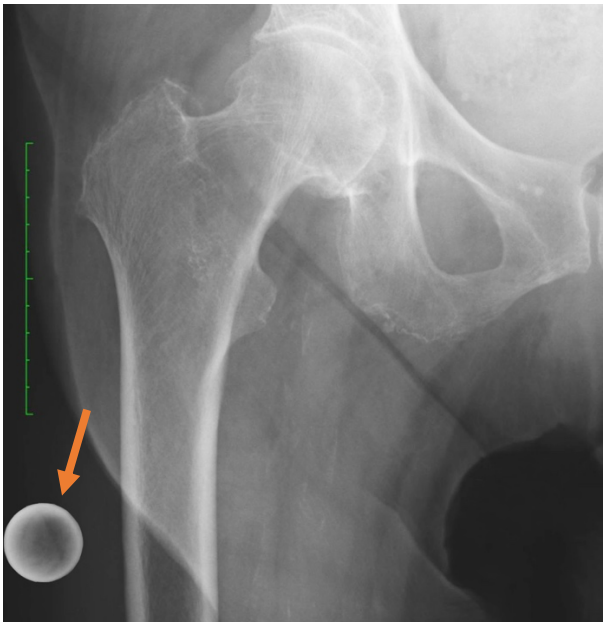

64-jähriger Patient mit Hemiparese rechts. Wie gehen Sie vor?
Körperliche Untersuchung. Vitalparameter. CCT.
CCT nativ oder mit KM? → Zunächst natives CCT zum Ausschluss einer Blutung.

Was ist diese Hyperdensität auf der linken Seite (roter Pfeil) im nativen CCT?
Hyperdenses Mediazeichen vereinbar mit einem Thrombus.

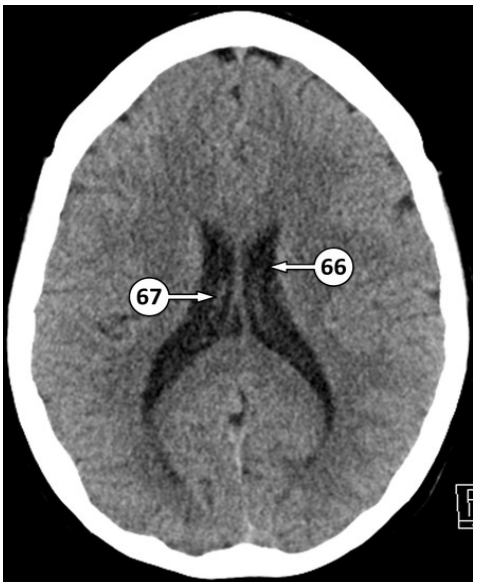

Zeigen Sie Seitenventrikel (66), Frontallappen, Occipitallapen, Sulci und Gyri.

Was machen Sie als nächstes? → CT-Angiografie der intrakraniellen Gefäße
Was sehen Sie? Kontrastmittel-Aussparung in der linken Arteria cerebri media (roter Pfeil) = Verschluss

Welche Therapiemöglichkeiten gibt es?
Lysetherapie vs. Mechanische Thrombektomie.

Welche weitere Bildgebung möchte der Neuroradiologe veranlassen?
CT-Perfusion um zu gucken, ob ein Mismatch (zwischen CBF und CBV) vorliegt → Mismatch bedeutet Penumbra → Patient wird von einer Thrombektomie profitieren. Wenn es kein Mismatch gibt, es bedeutet es liegt ein Infarktkern vor → Man kann das Gewebe nicht mehr retten.

Was sind Hounsfield-Einheiten? Was ist maximum und minimum? Zwischen -1000 und +4000 HE.

Innere Medizin
Diabetiker mit Schweißausbruch, Todesangst, Unruhe und Übelkeit. Vitalparameter wurden bereits gemessen und iv-Zugang wurde auch gelegt. Was machen Sie als nächstes?
KU. Untersuchung von Lunge und Herz. Neurologische Untersuchung.

Alles ist unauffällig. Was noch?
EKG: Normofrequentes Vorhofflimmern mit 90 bpm. Indifferenztyp. Rhythmus sah regelmäßig aus, aber die fehlenden p-Wellen haben es verraten. Dazu noch ST-Senkung in V2-V6.

Diagnose? → NSTEMI
Therapie? → Koronarangiografie
Muss man es sofort machen? → Nein. Es reicht, wenn es innerhalb von 2-72 Stunden durchgeführt wird.

Was gehört zum akuten Koronarsyndrom (ACS)? → STEMI, NSTEMI, Instabile AP.

Was gehört zur koronaren Herzkrankheit (KHK)? → ACS, Stabile AP, Plötzlicher Herztod, Herzrhythmusstörung.

Danach musste ich ca. 1 Minute draußen warten, dann haben die Prüfer mich gratuliert.

Fragen der anderen Prüflinge

Radiologie → Patellafraktur
Innere Medizin → Vorhofflattern
Chirurgie → Mesenteriale Ischämie

NB:

- Fast alle Fragen kamen aus den vorherigen Protokollen. Daher bedanke ich mich bei jedem, der ein Protokoll geschrieben hat. Vielen Dank an Admin der Gruppe.
- Zwei haben bestanden. Die anderen zwei weiß ich leider nicht, aber ich hoffe, dass sie auch bestanden haben.

Antragstellung:
Ich habe am 17.07.2025 den Antrag auf KP gestellt
Seit 11.08.2025 stand ich auf der Warteliste
Am 09.10.2025 bekam ich den Gebührenbescheid
Am 21.10.2025 habe ich die Gebühren überwiesen
Inoffizielle Einladung am 28.10.2025
Offizielle Einladung am 02.12.2025
Prüfungsdatum war am 19.12.2025

Lernmaterial:
Überwiegend: Fallbuch Innere Medizin (155), Fallbuch Chirurgie (150), Amboss, Protokolle
Teilweise: Last Minute Pharmakologie, Strahlenschutz-PDF (in der Gruppe), Radiopaedia